



BULLETIN DE L'INSTITUT FRANÇAIS D'ARCHÉOLOGIE ORIENTALE

en ligne en ligne en ligne en ligne en ligne en ligne en ligne en ligne en ligne en ligne en ligne

BIFAO 86 (1987), p. 303-306

Tadeusz Dzierżykraj-Rogalski

Trépanation d'un crâne trouvé dans une tombe d'époque tardive à Balat (Égypte)
[avec 2 planches].

Conditions d'utilisation

L'utilisation du contenu de ce site est limitée à un usage personnel et non commercial. Toute autre utilisation du site et de son contenu est soumise à une autorisation préalable de l'éditeur (contact AT ifao.egnet.net). Le copyright est conservé par l'éditeur (Ifao).

Conditions of Use

You may use content in this website only for your personal, noncommercial use. Any further use of this website and its content is forbidden, unless you have obtained prior permission from the publisher (contact AT ifao.egnet.net). The copyright is retained by the publisher (Ifao).

Dernières publications

9782724711899	<i>BCAI 40</i>	
9782724711288	<i>Karnak-Nord XI</i>	Colin Hope
9782724711622	<i>BIFAO 126</i>	
9782724711059	<i>Les Inscriptions de visiteurs dans les Tombes thébaines</i>	Chloé Ragazzoli
9782724711455	<i>Les émotions dans l'Égypte Ancienne</i>	Rania Y. Merzeban (éd.), Marie-Lys Arnette (éd.), Dimitri Laboury, Cédric Larcher
9782724711639	<i>AnIsl 60</i>	
9782724711448	<i>Athribis XI</i>	Marcus Müller (éd.)
9782724711615	<i>Le temple de Dendara X. Les chapelles osiriennes</i>	Sylvie Cauville, Oussama Bassiouni, Matjaž Kačičnik, Bernard Lenthéric

TRÉPANATION D'UN CRÂNE TROUVÉ DANS UNE TOMBE D'ÉPOQUE TARDIVE À BALAT (ÉGYPTE)

Tadeusz DZIERŻYKRAY-ROGALSKI

Pendant la campagne de fouilles de l'Institut Français d'Archéologie Orientale à Balat (Oasis de Dakhleh) en 1983, j'ai trouvé dans une couche d'époque tardive du Mastaba II (Nécropole Quila' el-Dabbeh) parmi plusieurs squelettes, un squelette qui a été inventorié sous le numéro 79/83 (références d'enregistrement M II, Cimet, N, T 2, Sq 3). Celui-ci a particulièrement attiré mon attention, car on remarquait qu'une sorte de trépanation avait été opérée sur le crâne de l'individu en question. Le fait que cette opération est couramment pratiquée en Afrique où elle continue à bénéficier de la confiance des gens, justifie que nous l'examinions de près.

Le crâne est massif, l'os frontal fuyant; les arcades sourcilières proéminentes forment une visière au-dessus d'un os nasal de dimension réduite. *Apertura piriformis* est étroite et longue. Os zygomatique penche en avant. Occiput renflé, présente une *protuberantia occipitalis externa* faible. Toutes les sutures du crâne sont fermées, mais restent bien visibles. La mâchoire est assez petite, arrondie aux angles (*anguli mandibulae*) avec la branche montante penchée vers l'arrière. Les quelques dents conservées sont usées et cassées pour la plupart. La plus grande partie du *processus alveolaris* est fermée et aplatie aussi bien dans le maxillaire que dans la mandibule. A l'examen, j'ai constaté qu'il s'agissait d'un crâne d'homme. Au moment de sa mort, l'individu pouvait être âgé d'environ 65 ans (Pl. XLI, A-B).

Mesures du crâne :

g-op	205	largeur nasale	20	ms-ms	100	for. occ. m. prof.	30
eu-eu	139	hauteur orbitale [d]	31	ba-pr	92	go-go	99
ba-b	131	mf-ek [d]	41	n-gn	122	co-co	116
ft-ft	95	mf-mf	20	n-pr	75 ?	id-gn	34
zy-zy	127	ekm-ekm	62	n-ns	49	co-go [d]	57
au-au	120	ba-o	35			larg. ram. mand. [d]	30

Sur la *squama* de l'os frontal on remarque, sur la ligne centrale, à 5 cm au-dessus de la racine du nez, une cavité de 20 mm de diamètre atteignant le fond du diploé. Ses bords

sont lisses et en biseau. Cette cavité est le résultat d'un frottement de la surface du crâne qui a amené la disparition de la *lamina externa* jusqu'à atteindre le fond du diploé, mais sans perforation de la *lamina interna* (Pl. XLI, C). Cette opération a été faite pendant la vie de l'individu et n'a pas été la cause de sa mort, ce que prouve un début de réossification des bords de la cavité. On peut supposer qu'il s'agissait d'une opération à but curatif, comme toutes les trépanations pratiquées depuis très longtemps.

La bibliographie des études sur ce sujet est très vaste. La trépanation crânienne est une des plus anciennes opérations chirurgicales pratiquées dans le monde depuis l'âge de pierre. De nouveaux cas de trépanation viennent constamment enrichir la paléopathologie, car il s'agit d'une lésion facilement repérable, même pour un observateur inexpérimenté.

F.P. Lisowski (1967) divise les méthodes de trépanation en quatre groupes : 1) Le frottement : il s'agit du grattage de la surface de l'os et du diploé avec un instrument aigu. 2) Le creusement d'un petit sillon autour d'une partie choisie du crâne. 3) Le percement d'une série de trous autour d'un endroit choisi et leur jonction pour détacher une plaque d'os. 4) La découpe d'une plaque rectangulaire.

Pendant l'opération on utilisait divers instruments : éclats de pierre, outils en os durs, et puis en bronze.

Selon Lisowski l'opération était pratiquée surtout sur l'os pariétal, ensuite sur l'os frontal, sur l'os occipital et rarement sur l'os temporal.

M.A. Ruffer (1918) suggérait que le choix de l'os pariétal indiquait que c'était l'endroit le plus facile à atteindre pour l'opérateur.

T.D. Stewart (1958) examinant 112 crânes soumis à la trépanation au Pérou, a constaté que 53,6 % des trépanations ont été faites sur l'os frontal, 33,0 % sur l'os pariétal et 13,4 % sur l'os occipital. En outre, pour 48,2 % des cas, il s'agissait du côté gauche et pour 29,5 % des cas du côté droit, tandis que 22,3 % étaient opérés sur la ligne centrale.

J. Lucas-Championnière (1912) pensait que les chirurgiens primitifs évitaient les sutures du crâne et surtout la *sutura sagittalis*, détail que n'ont pas confirmé les recherches ultérieures.

La trépanation visait principalement le traitement des maladies de la tête ou d'autres maladies. P. Broca (1876) pensait qu'il s'agissait d'atténuer la pression provoquée par une lésion du crâne; une hémorragie sous la dure-mère ou la formation d'un hématome. Pendant l'opération on veillait à ne pas toucher la dure-mère. Il se peut que la magie ait joué ici un rôle assez important. Les gens s'imaginaient que, grâce à la trépanation, le « mauvais esprit » dont la douleur ou la maladie mentale étaient la manifestation, allait sortir de la tête du malade.

Cette opération était courante au point d'être encore pratiquée chez certaines tribus primitives, à l'heure actuelle. J.G. Grunds (1958), A. Coxon (1962), E.L. Margetts (1967), R. Meschig, H. Schadewaldt, J. Kiwit (1980) décrivent ce type d'opération telle qu'elle est actuellement pratiquée au Kenia.

Une expédition scientifique dirigée par R. Meschig et J. Kiwit en 1980 a découvert au Kenia dans la région de Kisii douze malades qui avaient été trépanés pour traiter une lésion crânienne. Il faut ajouter que la mortalité, après cette opération, est relativement basse (5 %).

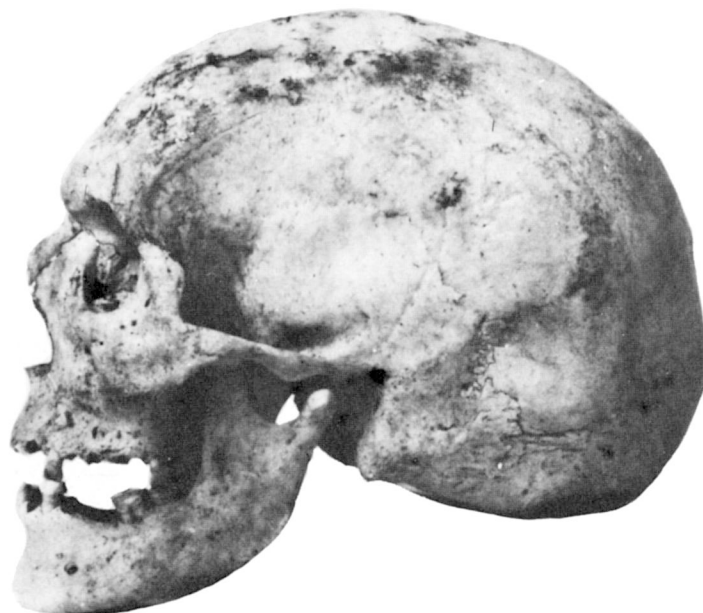Les membres de cette expédition ont assisté à ce genre d'opération faite sur un garçon de 9 ans par un médecin local, appelé « l'ouvreur de crâne ». Chaque année il pratiquait une dizaine d'opérations de ce type.

Après avoir rasé la tête du malade et lavé avec une plante spéciale les mains de l'opérateur et l'endroit de l'opération, il incisait la peau du crâne, puis, utilisant un instrument primitif, il grattait la *lamina externa* et une partie du diploé. Enfin un pansement était appliqué (Pl. XLII, A). Trois jours plus tard la blessure, quoique purulente, commençait à se cicatriser (Pl. XLII, B).

J'ai présenté ici cet exemple de trépanation pratiquée actuellement parce que le mode opératoire et le domaine qu'elle recouvre sont presque identiques au cas découvert à Balat dans la Nécropole Quila' el-Dabbeh qui remonte à quelques milliers d'années en arrière. Ces données permettent d'élargir notre connaissance de la vie de ce groupe humain, objet de nos recherches. Elles mettent aussi en relief les liens très forts et la permanence de techniques du continent africain.

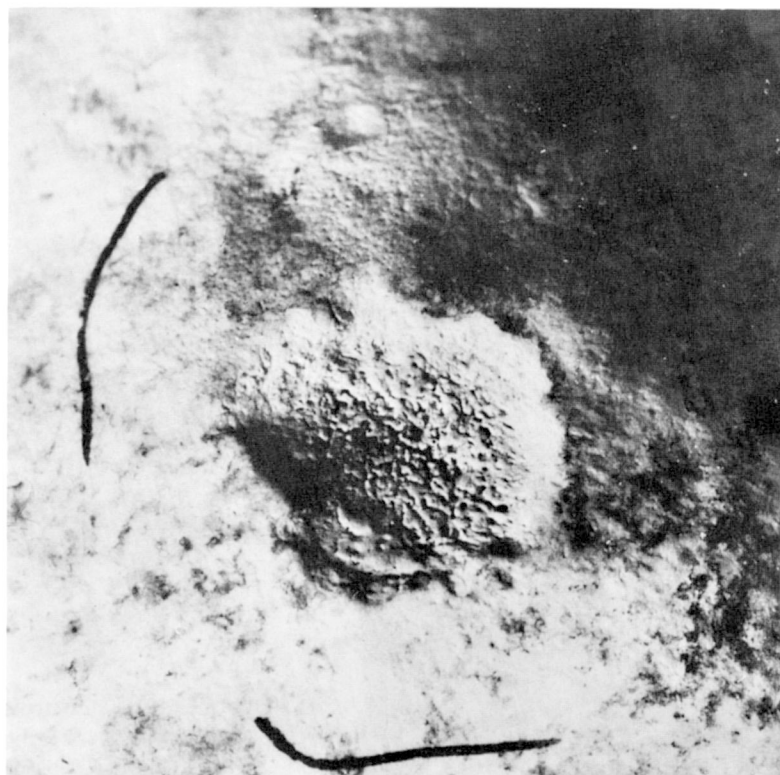
BIBLIOGRAPHIE

- 1 Broca, P. : « Sur les trous pariétaux et sur la perforation congénitale, double et sym. pariétaux ». — *Bull. Soc. Anthropolog.*, Ser. 2, 10 : 326, Paris 1875.
- 2 Coxon, A. : « The Kisii Art of Trephining ». — *Guy's Hosp. Gaz.* 76, 263-266 (1962).
- 3 Dzierżykraj-Rogalski, T., Ali Hakim Ahmed Mohamed, Promińska, E. : « A Trepanation of the Skull Performed in the 10th-11th Century in the Sudan ». — *Africana Bull.* 1975, N° 22, 141-144, Warszawa 1975 (1976).
- 4 Dzierżykraj-Rogalski, T. : « Contribution à la Paléodémographie de l'Oasis de Dakhleh (Égypte) ». — *Africana Bull.* 1978, N° 27, 161-165, Warszawa 1978 (1979).
- 5 Dzierżykraj-Rogalski, T. : « Paléopathologie des habitants de l'Oasis de Dakhleh à l'Époque Ptolémaïque ». — *BIFAO* 1979, T. 79, 63-69, Le Caire 1979.
- 6 Dzierżykraj-Rogalski, T. : « The Magic Procedure of Breaking Bones in the Ancient Egypt (Dakhleh Oasis) ». — *Africana Bull.* 1981, N° 30, 220-224, Warszawa 1981.
- 7 Dzierżykraj-Rogalski, T. : « Sur la paléopathologie dans l'Oasis de Dakhleh à l'Ancien Empire ». — *BIFAO* 1981, T. 81, 219-222, Le Caire 1981 (1982).
- 8 Grounds, J.G. : « Trephining of the Skull Amongst the Kisii ». — *East Afr. Med. Journ.* 1958, 369-379 (1958).
- 9 Lisowski, F.P. : « Ägyptische Trepanationen ». — *Homo Supl.* 6, 147 (1959).
- 10 Lisowski, F.P. : « Prehistoric and Early Historic Trepanation », in *Diseases in Antiquity*. — Brothwell and Sandison, 652-672, Springfield 1967.
- 11 Lucas-Championnière, J. : *Les origines de la trépanation décompressive*, Paris 1912.
- 12 Margetts, E.L. : « Trepanation of the Skull by the Medicine-Men of Primitive Cultures, with Particular Reference to Present-day Native East African Practice », in *Diseases in Antiquity*. — Brothwell and Sandison, 673-701, Springfield 1967.
- 13 Meschig, R., Schadewaldt, H., Kiwit, J. : « Schädeloperationen bei den Kisii (Gusii) im Hochland Westkenias ». — *Deutsch Med. Wochenschr.* 1980, N° 108, 1817-1820 (1980).
- 14 Meschig, R., Schadewaldt, H. : « Schädelrepanationen in Ost Africa ». — *Hexagon*, Roche 1982, V. 9, 4, 17-24, Basel 1982.
- 15 Ruffer, M.A. : « Studies in Paleopathology : some Recent Researches on Prehistoric Trephining ». — *Journ. Path. Bact.* 1918, 22, 90 (1918).
- 16 Schadewaldt, H. : « Schädelrepanationen in Africa ». — *Med. Hist. Journ.* 1970, 5, 289-298 (1970).
- 17 Stewart, T.D. : *Stone Age Skull Surgery : a General Review, with Emphasis on the New World*, Smithson. Inst. Rep. 1957, 469 (1957).

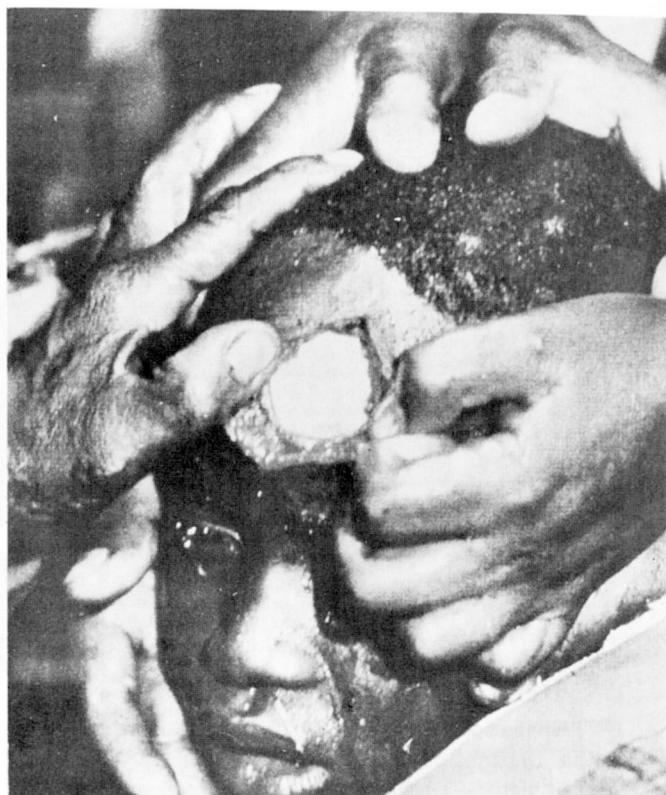

A. — Trépanation d'un crâne n° 79/83 du Mastaba II à Balat (Oasis Dakhleh) — *norma frontalis*.

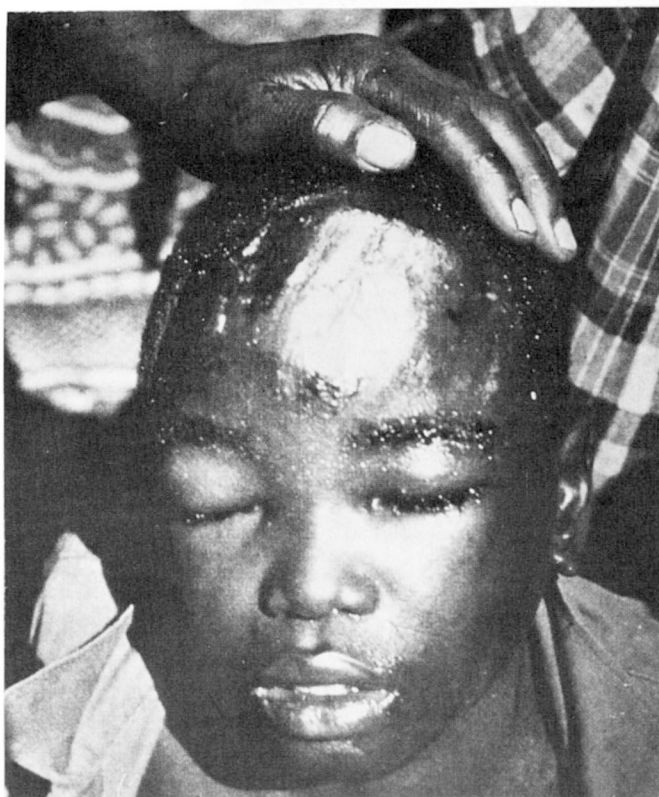
B. — *Norma lateralis*.



C. — Le trou de trépanation.



A. — L'opération de trépanation faite à un garçon de 9 ans dans la région de Kisii (Kenia) (d'après R. Meschig et H. Schadewaldt — 1982). (Phot. : R. Meschig).



B. — Le même malade trois jours après l'opération (d'après R. Meschig et H. Schadewaldt — 1982). (Phot. : R. Meschig).