



BULLETIN DE L'INSTITUT FRANÇAIS D'ARCHÉOLOGIE ORIENTALE

en ligne en ligne en ligne en ligne en ligne en ligne en ligne en ligne en ligne en ligne en ligne

BIFAO 80 (1980), p. 91-95

Tadeusz Dzierżykraj-Rogalski, Krystyna Szlachetko

Recherches sur la dentition du gouverneur de l'oasis Medou-Nefer (Dakhleh - Balat)
[avec 2 planches].

Conditions d'utilisation

L'utilisation du contenu de ce site est limitée à un usage personnel et non commercial. Toute autre utilisation du site et de son contenu est soumise à une autorisation préalable de l'éditeur (contact AT ifao.egnet.net). Le copyright est conservé par l'éditeur (Ifao).

Conditions of Use

You may use content in this website only for your personal, noncommercial use. Any further use of this website and its content is forbidden, unless you have obtained prior permission from the publisher (contact AT ifao.egnet.net). The copyright is retained by the publisher (Ifao).

Dernières publications

9782724711622	<i>BIFAO 126</i>	
9782724711059	<i>Les Inscriptions de visiteurs dans les Tombes thébaines</i>	Chloé Ragazzoli
9782724711455	<i>Les émotions dans l'Égypte Ancienne</i>	Rania Y. Merzeban (éd.), Marie-Lys Arnette (éd.), Dimitri Laboury, Cédric Larcher
9782724711639	<i>AnIsl 60</i>	
9782724711448	<i>Athribis XI</i>	Marcus Müller (éd.)
9782724711615	<i>Le temple de Dendara X. Les chapelles osiriennes</i>	Sylvie Cauville, Oussama Bassiouni, Matjaž Kačičnik, Bernard Lenthéric
9782724711707	????? ?????????? ??????? ???? ?? ???????	Omar Jamal Mohamed Ali, Ali al-Sayyid Abdelatif
???	????? ?? ??????? ??????? ?? ????????? ?????????????	
????????????	???????????? ??????? ??????? ?? ??? ??????? ??????;	

RECHERCHES SUR LA DENTITION DU GOUVERNEUR DE L'OASIS MEDOU-NEFER (DAKHLEH-BALAT)

Tadeusz DZIERŻYKRAY-ROGALSKI
Krystyna SZLACHETKO

En 1979, au cours de la III^e campagne de fouilles de l'Institut Français d'Archéologie Orientale à Balat (Oasis de Dakhleh), dans la sépulture sous le Mastaba V, sur le terrain de la nécropole de Qila^c El-Dabbeh, fut trouvé sous des restes de sarcophage un squelette humain incomplet et très détruit.

Les études sur place ont démontré qu'il appartenait à un Gouverneur de l'Oasis sous la VI^e dynastie (Ancien Empire). Son nom fut restitué comme Medou-Nefer, grâce aux inscriptions et au riche mobilier funéraire en cours d'analyse.

On peut supposer qu'au cours des millénaires, malgré plusieurs mètres séparant la chambre funéraire du niveau du sol et malgré les conditions climatiques de l'Oasis, l'eau a dû atteindre la sépulture. C'est son action, ainsi que la pression de plusieurs couches de terre et de gravats, qui entraînèrent la destruction des os. Néanmoins, en dehors du sexe, il fut possible de définir l'âge du Gouverneur à env. 50-55 ans et dégager certains détails anatomiques ⁽¹⁾.

Les dents de l'individu étudié sont en relativement bon état. Elles furent soumises à une analyse odontologique approfondie par Krystyna Szlachetko à la Section d'Orthodontie de l'Institut de Stomatologie de l'Académie de Médecine à Varsovie.

Ce sont uniquement des dents fixes, mal conservées probablement en raison de leur fragilité proche de celle des dents provenant de sépultures à incinération. Cette fragilité caractérise aussi bien l'émail de la couronne que les racines. De ce fait, il n'est resté que des fragments de taille diverse de certaines dents mais disposant de détails caractéristiques permettant leur identification. L'analyse a couvert les dents suivantes :

—	—	M ₁	—	—	C	I ₂	I ₁	I ₁	I ₂	C	—	—	M ₁	M ₂	M ₃
M ₃	M ₂	—	P ₂	P ₁	C	—	—	—	—	—	—	P ₂	M ₁	M ₂	M ₃

⁽¹⁾ Cf. T. DzierżykRAY-Rogalski, « Les ossements du Gouverneur du Mastaba V », *BIFAO* 79, 1979, p. 479-482.

Parmi ces dents, on trouve des fragments de racines des dents inférieures suivantes : deuxième prémolaire droite et seconde prémolaire gauche.

La teinte de ces dents est gris-beige jaunâtre. L'émail est craquelé, surtout sur les dents antérieures.

Sur certaines dents en particulier les molaires, on voit des restes et traces de concrétions qui *ante mortem* couvraient parfois la couronne à mi-hauteur vers le col.

Les mensurations des dents furent exécutées suivant la technique de R. Martin avec un compas réglable, avec une précision de l'ordre de 0,1 mm.

Mensurations des dents du Gouverneur (Mastaba V) :

	Type	Dim. avant-arrière	Dim. lèvres-palais
Maxillaire	Côté droit		
	I ₁	8,0 (?)	7,0
	I ₂	6,7 (?)	6,2
	C	7,5	8,5
	M ₁	10,2	11,3
	Côté gauche		
	I ₁	8,6 (?)	6,9
	I ₂	6,7 (?)	6,8
	C	7,6	8,8
	M ₁	10,3	11,4 (?)
	M ₂	9,3	11,9
	M ₃	9,0	11,4
	Mandibule	Côté droit	
P ₁		6,9	7,5
M ₂		11,0	10,0
M ₃		11,8	9,8
Côté gauche			
M ₁		10,8	10,3
M ₂		11,0	10,0
M ₃	11,6	9,8	

(?) — mesure approximative en raison de l'usure de la dent ou de la présence de concrétions ne permettant pas une mensuration précise.

Les dimensions de ces dents se rangent dans l'échelle de variations, se rapprochant parfois de la moyenne arithmétique, pour l'*homo sapiens* suivant Brabant et Twiesselmann [2].

L'analyse de la morphologie des dents a dévoilé pour certaines des détails dignes d'attention. Il faut dire que dans le groupe des dents antérieures, incisives et canines (Pl. XXIII, 1), on n'a observé aucune irrégularité, en dehors de l'incisive latérale droite (Pl. XXIII, 2), présentant une invagination paracingulaire du second type. C'est un détail connu pour 3,0 % dans la série néolithique de Matelles (France); Brabant et alt. [1] indiquent que son existence diminue pour les dents modernes. La première molaire supérieure droite a une couronne de structure normale en dehors d'un léger creux dans l'émail sur le protoconus, détail rangé parmi les caractéristiques de Carabelli. Un creux similaire se trouve sur la première molaire gauche. La racine de cette dent trahit un mésotaurodontisme, comme la dent correspondante du côté gauche. Toutefois, cet aspect est ici plus difficile à définir en raison de la destruction de la pointe de la racine (Pl. XXIV, 13-14).

La seconde molaire supérieure gauche a une surface masticale se caractérisant par un aplatissement de la couronne dans l'axe avant-arrière, de forme rhomboïdale, ce qui influe sur l'augmentation de la dimension joue-palais (Pl. XXIII, 4). Suzuki et Sakai [8] affirment que chez les contemporains il existe une nette tendance à la réduction du paraconus, du metaconus et surtout de l'hypoconus. Suivant Brabant et Twiesselmann, la réduction de la couronne des molaires supérieures se fait non seulement par la disparition de l'hypoconus, mais aussi du metaconus, ce qu'ils observaient déjà dans les séries néolithiques. Ces auteurs citent les données de Dahlberg indiquant que la réduction atteint 0,6 % pour la première molaire, 6,7 % pour la seconde et 25 % pour la troisième. Ainsi, la seconde molaire étudiée trahit une forte spécialisation en ce qui concerne la direction de réduction du nombre des bosses des molaires supérieures.

Pour la surface de mastication, la troisième molaire gauche est plus triangulaire en raison de la disparition presque totale de l'hypoconus et la nette augmentation avec transfert en arrière du protoconus.

En ce qui concerne les dents inférieures, la première prémolaire droite ne présente aucun trait caractéristique, en dehors d'une bande réduite d'hypercementose à la pointe et sur la racine (Pl. XXIII, 4-5).

Les seconde et troisième molaires droites présentent une formule dryopithécoïdale + 5 et la réduction hypoconulide sur la seconde molaire est fortement indiquée. Du côté gauche, sur la seconde molaire et un peu moins sur la première, le dessin de la formule dryopithécoïdale est assez effacé (Pl. XXIII, 9). De ce fait, il faut ranger les seconde et troisième molaires gauches dans le type + 5.

En général, on peut estimer l'usure des dents comme relativement réduite. Elle est plus visible pour les dents antérieures que latérales. En adoptant la classification de Brabant et al., calquée sur Broca, on peut définir l'usure des premières molaires comme du II^e degré, le ciment n'est dégagé qu'en certains endroits, surtout les bosses. Les secondes et troisièmes molaires présentent une usure du I^{er} degré. Une usure si réduite est contraire à l'étroitesse des ouvertures du sommet et des canaux dans les dents inférieures abîmées (Pl. XXIII, 8). Les radiographies ont montré une forte réduction de l'intérieur de la dent et un rétrécissement du passage dans les racines conservées. Ce phénomène découle de l'agglomération d'un ciment secondaire. De plus, on a observé pour la majorité des dents conservées dans le corps ou la racine des excroissances réduisant encore plus l'espace rempli par la pulpe. Les raisons de leur formation ne sont pas très claires. Tout comme le ciment secondaire, elles se forment par la perturbation de la pulpe à l'aide de facteurs intérieurs ou extérieurs, surtout mécaniques. On ne sait pourquoi en certains cas se forme un ciment secondaire et en d'autres des excroissances. On sait que le nombre des excroissances augmente avec l'âge. Parfois les excroissances se forment près des tissus nerveux entraînant des douleurs.

Donc, la présence dans presque toutes les dents d'excroissances visibles sur les radiographies (Pl. XXIV, 10-17) entraîna très probablement des douleurs chez l'individu analysé, compliquant et décourageant une mastication intense, ce qui est démontré par l'usure faible des dents par rapport à l'âge défini sur la base des ossements. L'appartenance de l'individu étudié à la classe dirigeante facilita sans doute la consommation d'une nourriture soigneusement préparée, permettant d'éviter de mordre, ce qui entraînait des douleurs dentaires ⁽¹⁾.

La présence des excroissances est un phénomène rarement décrit. En ce cas, c'est une explication logique de l'usure faible des dents, qui trahirait un âge bien

⁽¹⁾ Leek [7] a écrit sur la préparation de la nourriture, se référant à Elliot Smith et

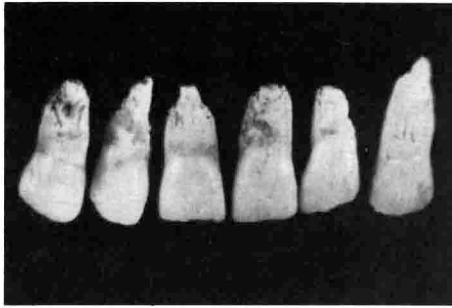
Dawson, au sujet du crâne du pharaon Aménophis III.

moins avancé que celui défini suivant les caractéristiques du crâne et de l'ensemble du squelette.

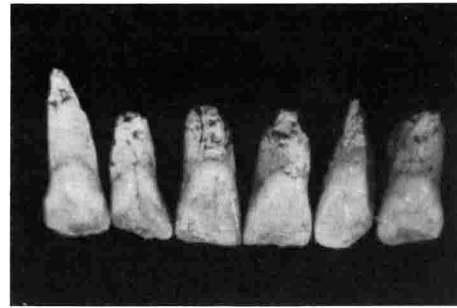
Cette analyse fournit des données intéressantes sur les questions de santé des habitants de l'Oasis de Dakhleh sous l'Ancien Empire.

BIBLIOGRAPHIE

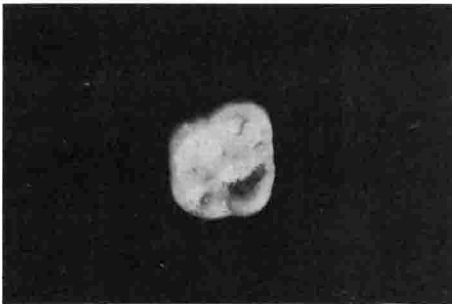
- [1] Brabant H., Sahly A. et Bouyssou M., « Etude des dents préhistoriques des Matelles », *Bull. Group. Int. Rech. Sc. Stomat.*, 1961, 4, 382-448.
- [2] Brabant H. et Twiesselmann F., « Observations sur l'évolution de la denture permanente humaine en Europe Occidentale », *Bull. Group. Int. Rech. Sc. Stomat.*, 1964, 7, 11-84.
- [3] Brothwell D.R., Carr G.H., « Health of Etruscans », *Brit. Dent. J.*, 1962, 113, 207-210.
- [4] Dzierżykray-Rogalski T., « Recherches anthropologiques menées dans l'Oasis de Dakhleh au cours de la III^e Campagne de Fouilles à Balat », *BIFAO* 78, 1978, 71-76.
- [5] Dzierżykray-Rogalski T., « Les ossements du Gouverneur du Mastaba V », *BIFAO* 79, 1979, 479-482.
- [6] Kallay J., « A radiographic study of the Neanderthal teeth from Krapina », *Dental Anthropology*, Ed. D.R. Brothwell, London 1963.
- [7] Leek F.F., « Observations on the dental pathology seen in Ancient Egyptian Skulls », *JEA* 52, 1966, 59-64.
- [8] Suzuki M. et Sakai T., « On the occlusal surface pattern of cusps of maxillary molars in recent Japanese especially reduction of Metacone », *J. Anthropol. Soc. Nippon* 67, 1959, 171-184.



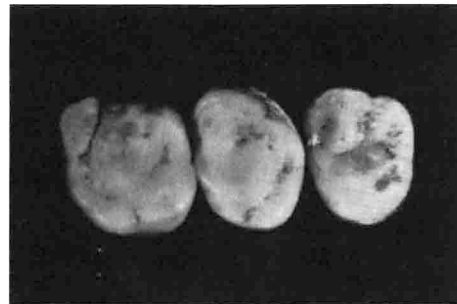1. Incisives et canines supérieures, vues de la surface labiale.



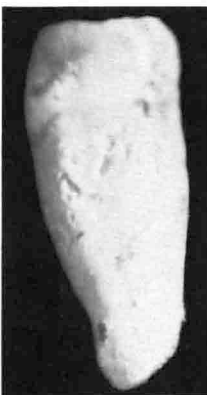2. Incisives et canines supérieures, vues de la surface palatale.



3. Surface de mastication de la première molaire supérieure droite.



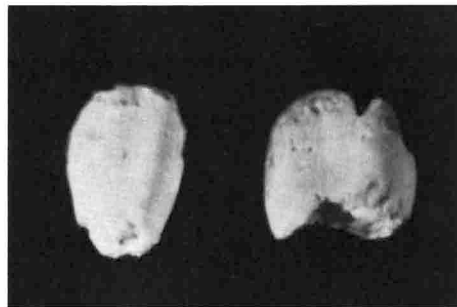
4. Molaires supérieures gauches, vues de la surface de mastication.



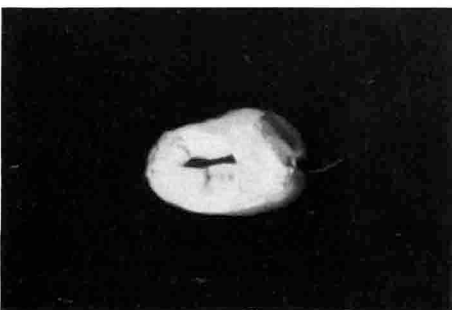
5. Première prémolaire inférieure droite, surface antérieure.



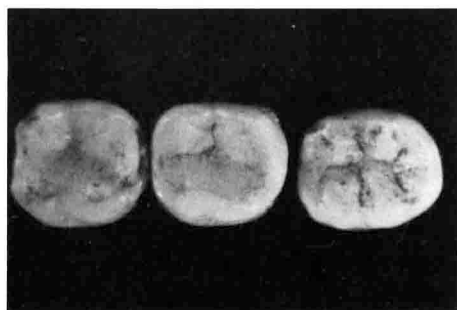6. Surface de mastication de la première prémolaire inférieure droite.



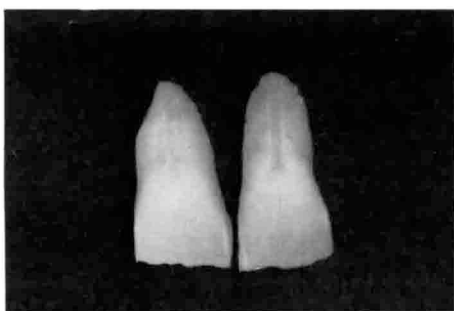7. Fragments des racines de la canine droite et seconde prémolaire inférieures.



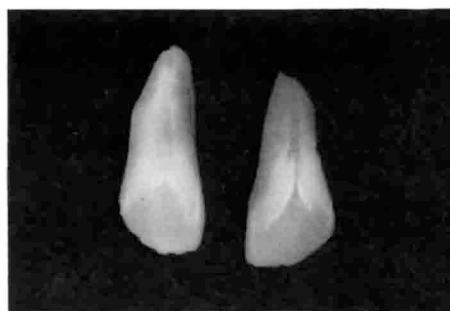8. Coupe horizontale de la racine de la seconde prémolaire inférieure.



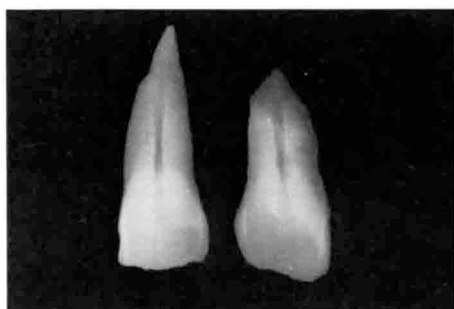
9. Surface de mastication des molaires inférieures gauches.



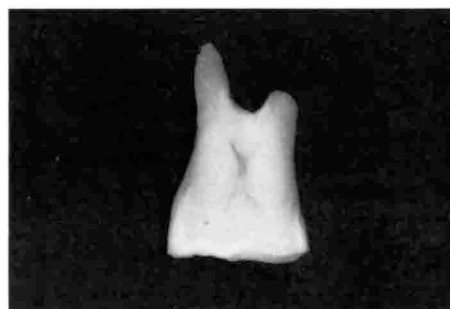10. Incisives centrales droite et gauche supérieures (Rtg).



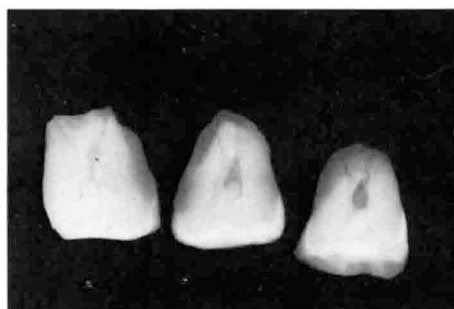11. Incisives latérales droite et gauche supérieures (Rtg).



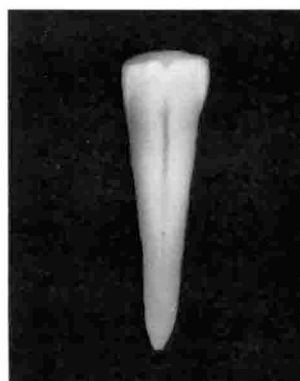
12. Canines supérieures droite et gauche supérieures (Rtg).



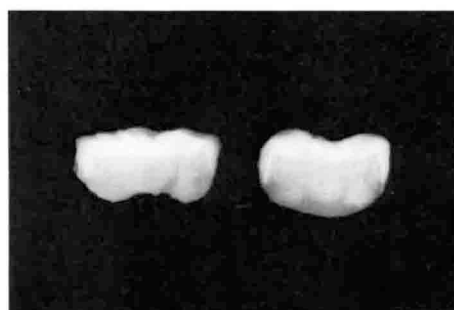13. Première molaire supérieure droite (Rtg).



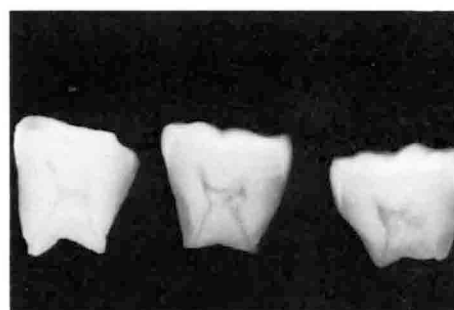
14. Molaires supérieures gauches (Rtg).



15. Première prémolaire inférieure droite (Rtg).



16. Couronnes des seconde et troisième molaires inférieures droites (Rtg).



17. Molaires inférieures gauches (Rtg).