



BULLETIN DE L'INSTITUT FRANÇAIS D'ARCHÉOLOGIE ORIENTALE

en ligne en ligne en ligne en ligne en ligne en ligne en ligne en ligne en ligne en ligne en ligne

BIFAO 14 (1918), p. 65-67

Dr Georgy P. G. Sobhy

Description d'un crâne trouvé dans une tombe à Tell-el-Amarna [avec 1 planche].

Conditions d'utilisation

L'utilisation du contenu de ce site est limitée à un usage personnel et non commercial. Toute autre utilisation du site et de son contenu est soumise à une autorisation préalable de l'éditeur (contact AT ifao.egnet.net). Le copyright est conservé par l'éditeur (Ifao).

Conditions of Use

You may use content in this website only for your personal, noncommercial use. Any further use of this website and its content is forbidden, unless you have obtained prior permission from the publisher (contact AT ifao.egnet.net). The copyright is retained by the publisher (Ifao).

Dernières publications

9782724711455	<i>Les émotions dans l'Égypte Ancienne</i>	Rania Y. Merzeban (éd.), Marie-Lys Arnette (éd.), Dimitri Laboury, Cédric Larcher
9782724711639	<i>AnIsl 60</i>	Marcus Müller (éd.)
9782724711448	<i>Athribis XI</i>	Sylvie Cauville, Oussama Bassiouni, Matjaž Ka'?'i'nik, Bernard Lenthéric
9782724711615	<i>Le temple de Dendara X. Les chapelles osiriennes</i>	Omar Jamal Mohamed Ali, Ali al-Sayyid Abdelatif
9782724711707	????? ?????????? ?????????? ???? ?? ????????? ??? ???? ?? ?????????? ?????????? ?? ?????????? ?????????? ?????????????? ????????????? ?????????? ?????????? ?? ??? ?????????? ???????:	
9782724711462	<i>La tombe et le Sab?l oubliés</i>	Georges Castel, Maha Meebed-Castel, Hamza Abdelaziz Badr
9782724710588	<i>Les inscriptions rupestres du Ouadi Hammamat I</i>	Vincent Morel
9782724711523	<i>Bulletin de liaison de la céramique égyptienne 34</i>	Sylvie Marchand (éd.)

DESCRIPTION D'UN CRÂNE

TROUVÉ DANS UNE TOMBE À TELL-EL-AMARNA

PAR

M. LE D^r GEO. P. G. SOBHY

PROFESSEUR ADJOINT EN CHEF D'ANATOMIE À L'ÉCOLE DE MÉDECINE DU CAIRE.

Ce crâne appartient au D^r L. Gatineau, qui a été assez aimable pour me permettre de l'examiner et de publier les résultats suivants. Il doit son intérêt, d'une part, à sa forme toute particulière, forme que nous appelons « dolichocéphalie exagérée », et, d'autre part, à la ressemblance frappante qu'il présente avec la tête de Khouniaton-Amenhotep IV de la XVIII^e dynastie, selon les portraits de ce roi qui nous ont été conservés sur les monuments de Tell-el-Amarna. La momie de ce roi n'a pas encore été identifiée; nous possédons seulement, au Musée du Caire, le couvercle de son sarcophage⁽¹⁾.

La chose la plus intéressante à citer à propos de ce Pharaon est qu'avant qu'il embrassât la religion d'Aton les portraits qu'on faisait de lui ressemblaient absolument au type égyptien ordinaire; mais aussitôt qu'il adopta cette nouvelle religion son portrait changea subitement et sa tête prit cette forme curieuse. On serait très tenté de croire que ce changement est dû à un caprice de la part de ses artistes; mais ses filles et sa femme avaient le même type de tête⁽²⁾. Dans tous ses monuments à Tell-el-Amarna il figure en compagnie de sa femme et de ses filles, et chacun des membres de la famille présente ce type caractéristique de la tête. Au Musée du Caire, dans la salle contenant les objets trouvés dans un atelier de sculpteur, il y a des têtes

⁽¹⁾ Je peux citer ici l'histoire de la momie trouvée par M. Davis, l'archéologue américain, dans un sarcophage sur lequel est inscrit le nom du roi, et qu'il crut naturellement être la sienne. Le Prof. Elliot Smith, qui examina le cadavre, affirma qu'il appartenait à un jeune homme de 25 ans (cf. *Catalogue général des Bulletins*, t. XIV.

Antiquités égyptiennes du Musée du Caire, The Royal Mummies, by G. ELLIOT SMITH (1912), n° 61075, p. 51-56 : *The bones of a skeleton supposed to be that of Amenhotep IV (Khouniaton)*, et pl. XXXVI-XXXVII).

⁽²⁾ Voir PETRIE, *History of Egypt*, vol. II, p. 205 et suiv., et *Tell el Amarna*.

inscrites sous les n^{os} 474, 476, 477, 480, 481, qui sont censées être des portraits des princesses filles de ce roi — le n^o 478 est le « death mask » ou « moule de la mort » du roi; il présente aussi les mêmes traits caractéristiques. Les figures des deux jeunes princesses, provenant d'une fresque trouvée à Tell-el-Amarna et conservées au Musée d'Oxford, donnent les mêmes traits caractéristiques, lesquels ressemblent d'une façon frappante à la tête n^o 476 qui se trouve au Musée du Caire. Sur aucun autre monument ou figure peinte nous ne trouvons ce type de face qui était caractéristique des membres de cette famille. Tous ces points prouvent donc que ce type était un type réel, authentique.

Le crâne que je vais décrire met la question hors de doute, car il appartient incontestablement à un membre femelle de cette famille.

Ce crâne est allongé d'une façon très curieuse; il est étroit dans ses trois quarts antérieurs, plus arrondi dans son quart postérieur; il est du type dit « dolichocéphale exagéré ». Il appartient à une personne âgée de 20 ans environ. L'os frontal présente la suture métopique qui n'est pas encore ossifiée. Sa portion squameuse s'incline beaucoup dans sa partie postérieure et présente un front très bas. Près de son bord supérieur l'os présente aussi deux proéminences symétriques très bien marquées et qui ne se trouvent pas dans les crânes normaux. La suture coronale est située très en arrière postérieurement au plan coronal du sujet, et ceci à un tel point que les deux os pariétaux sont placés très obliquement d'arrière en avant et en bas et sont très réduits dans leur largeur. Ceci est dû à la grande inclinaison de la partie squameuse de l'os frontal. Les tubérosités pariétales sont poussées très en arrière. La suture sagittale est très courte, la lambdoïdale peut à peine être distinguée dans la *Norma verticalis* du crâne.

La partie squameuse de l'os occipital est très étroite et allongée à son angle supérieur et ressemble au type simien. Les parties squameuses des os temporaux sont courtes et plus petites dans leurs diamètres que les os normaux. Il n'y a ni os Wormiens, ni os Inca, ni os interpariétaux. Les os sont d'une structure très fine. La face est légèrement étroite et allongée. Les cavités orbitales sont larges, profondes et parallèles. Le pont du nez est plus large qu'à l'état normal, et cela est dû à une plus grande largeur des deux os nasaux. L'ouverture nasale est située sur le plan médian. Il n'y a pas

d'inclinaison du septum. La mâchoire inférieure est bien faite. Les os malaïres ne sont pas proéminents et il n'y a pas de prognathisme. Le palais est assez élevé. Le corps du sphénoïde n'est pas encore ossifié au basi-occipital. Les deux tubercules styloïdes sont cassés. Le méat auditif externe est normal et les tubercules mastoïdes sont bien formés.

Ci-joint les reproductions suivantes :

1. Vue frontale du crâne avec les tissus secs en place.
2. Vue de profil du crâne avec les tissus secs en place.
3. Vue de front du crâne.
4. Vue de profil du crâne.

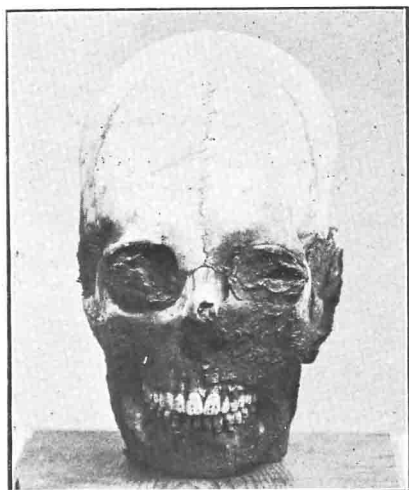
5 et 6. Mais la plus intéressante de toutes ces figures est le moulage en cire fait par le Dr Gatineau avec son habileté coutumière. Une comparaison de ce moulage, représentant les traits biologiques probables en temps de vie, avec l'image des deux princesses filles de Khouniaton et surtout avec la tête n° 476 du Musée du Caire, montre une ressemblance frappante entre les deux.

Voici les mesures du crâne :

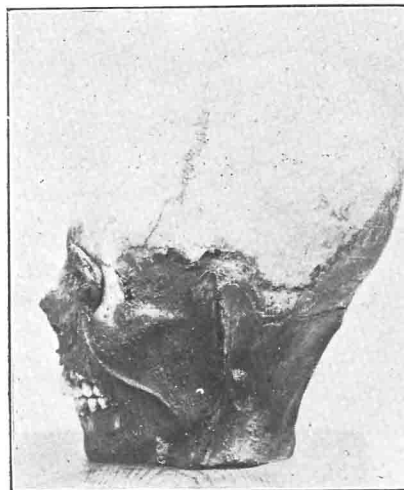	millimètres.
Longueur maximum	190
Largeur maximum	133
Bipariétal	133
Index céphalique	70
Diamètres verticaux de l'orbite	38
Diamètres transverses de l'orbite	36
Largeur du pont du nez	27
Longueur des os nasaux	19
Diamètre vertical de l'ouverture nasale	32
Diamètre horizontal de l'ouverture nasale	21
Hauteur de la partie verticale de la mâchoire (de l'angle au bord inférieur)	46
Longueur de la suture métopique	123

Je tiens à remercier de nouveau le Dr Gatineau pour avoir bien voulu me montrer ce crâne et m'avoir permis de publier les observations ci-dessus.

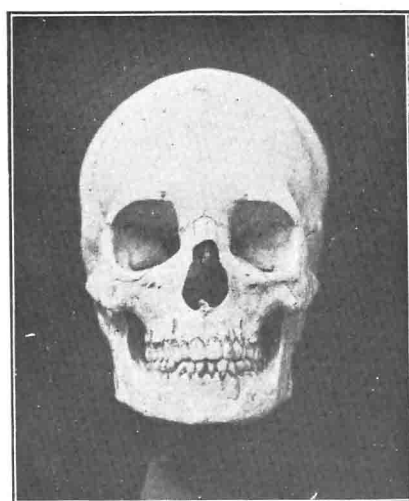
Dr G. P. G. SOBHY.



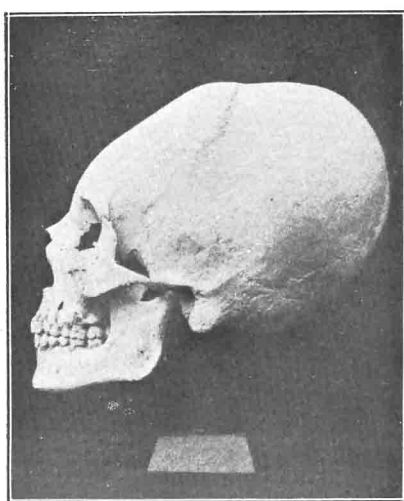
1



2



3



4



5



6

Crâne trouvé à Tell el Amarna.