



BULLETIN DE L'INSTITUT FRANÇAIS D'ARCHÉOLOGIE ORIENTALE

en ligne en ligne en ligne en ligne en ligne en ligne en ligne en ligne en ligne en ligne en ligne

BIFAO 81 (1981), p. 219-221

Tadeusz Dzierżykraj-Rogalski

Sur la paléopathologie dans l'oasis de Dakhleh à l'Ancien Empire [avec 2
planches].

Conditions d'utilisation

L'utilisation du contenu de ce site est limitée à un usage personnel et non commercial. Toute autre utilisation du site et de son contenu est soumise à une autorisation préalable de l'éditeur (contact AT ifao.egnet.net). Le copyright est conservé par l'éditeur (Ifao).

Conditions of Use

You may use content in this website only for your personal, noncommercial use. Any further use of this website and its content is forbidden, unless you have obtained prior permission from the publisher (contact AT ifao.egnet.net). The copyright is retained by the publisher (Ifao).

Dernières publications

9782724711622	<i>BIFAO 126</i>	
9782724711059	<i>Les Inscriptions de visiteurs dans les Tombes thébaines</i>	Chloé Ragazzoli
9782724711455	<i>Les émotions dans l'Égypte Ancienne</i>	Rania Y. Merzeban (éd.), Marie-Lys Arnette (éd.), Dimitri Laboury, Cédric Larcher
9782724711639	<i>AnIsl 60</i>	
9782724711448	<i>Athribis XI</i>	Marcus Müller (éd.)
9782724711615	<i>Le temple de Dendara X. Les chapelles osiriennes</i>	Sylvie Cauville, Oussama Bassiouni, Matjaž Kačičnik, Bernard Lenthéric
9782724711707	????? ?????????? ??????? ???? ?? ???????	Omar Jamal Mohamed Ali, Ali al-Sayyid Abdelatif
???	????? ?? ??????? ??????? ?? ????????? ?????????????	
????????????	???????????? ??????? ??????? ?? ??? ??????? ??????;	

SUR LA PALÉOPATHOLOGIE DANS L'OASIS DE DAKHLEH À L'ANCIEN EMPIRE

Tadeusz DZIERŻYKRAY-ROGALSKI

Les fouilles menées depuis 1977 par l'Institut Français d'Archéologie Orientale sur le site de la nécropole de Qila el-Dabbeh à Balat, dans l'oasis de Dakhleh, ont déjà fourni de précieux documents archéologiques et historiques sur la vie en cet endroit à la fin de l'Ancien Empire ⁽¹⁾. Les analyses anthropologiques menées parallèlement complètent les résultats des archéologues ⁽²⁾.

Une des sources importantes pour la connaissance des conditions de vie dans l'oasis à cette époque lointaine, vient du matériel anthropologique appartenant au domaine de la paléopathologie. Nous voulons en présenter ici un exemple intéressant observé au cours de la IV^e campagne (1980). Il s'agit d'une fracture du col du fémur gauche, avec formation ultérieure d'une articulation artificielle entre l'acétabule et l'extrémité supérieure du fémur.

DESCRIPTION. Ce cas concerne un squelette dégagé le 25/2/1980 dans l'avant-cour du mastaba II et datant probablement de la fin de l'Ancien Empire. Il s'agit de la sépulture n° 10, le squelette portant le n° 46/80.

⁽¹⁾ Cf. J. Vercoutter, « Les travaux de l'Institut Français d'Archéologie Orientale en 1976-1977 », *BIFAO* 77, 1977, pp. 271-286 (avec 8 pl.); id., « Les travaux de l'Institut Français d'Archéologie Orientale en 1977-1978 », *BIFAO* 78, 1978, pp. 565-587 (avec 10 pl.); id., « Les travaux de l'Institut Français d'Archéologie Orientale en 1978-1979 », *BIFAO* 79, 1979, pp. 451-477 (avec 16 pl.); M. Valloggia, « Rapport préliminaire sur la première campagne à Balat (Oasis de Dakhleh) », *BIFAO* 78, 1978, pp. 65-80 (avec 12 pl.); id., « Rapport préliminaire sur la deuxième campagne de fouilles du Mastaba V à Balat (Oasis de Dakhleh) », *BIFAO* 79, 1979, pp. 51-61 (avec 6 pl.).

⁽²⁾ Cf. T. Dzierżykraj-Rogański, « Rapport sur

les recherches anthropologiques menées dans l'Oasis de Dakhleh en 1977 », *BIFAO* 78, 1978, pp. 141-145; id., « Paléopathologie des habitants de l'Oasis de Dakhleh à l'époque ptolémaïque », *BIFAO* 79, 1979, pp. 63-69 (avec 2 pl.); id., « Recherches anthropologiques menées dans l'Oasis de Dakhleh au cours de la III^e campagne de fouilles à Balat », *BIFAO* 79, 1979, pp. 71-76 (avec 1 pl.); id., « Les ossements du gouverneur du Mastaba V de Balat », *BIFAO* 79, 1979, pp. 479-482 (avec 2 pl.); id., « Contribution à la paléo-démographie de l'Oasis de Dakhleh (Egypte) », *Africana Bull.*, 27, 1978, pp. 161-165, Varsovie 1979; id., « Paleopathology of the Ptolemaic Inhabitants of Dakhleh Oasis (Egypt) », *Journ. of Human Evol.* 9, 1980, London 1980, pp. 71-74.

Il reposait en position anatomique au fond d'une fosse rectangulaire. La seule anomalie dans sa position était une torsion contre nature du membre inférieur gauche, dont le talon était en avant. Ceci put se produire lors de l'ensevelissement, à cause des changements dans l'articulation de la hanche gauche.

La tête, rejetée en arrière, reposait sur le côté droit. Le membre supérieur droit, plié au coude, avait la main ouverte reposant près de la mâchoire inférieure, et le gauche, légèrement plié, était le long du tronc. Le thorax et le bassin reposaient « à plat ». Le membre inférieur droit, légèrement plié au genou, avait le talon partiellement tordu et dirigé en avant. Le gauche était complètement tordu avec le pied en position inverse, c'est-à-dire talon en avant et orteils en arrière (cf. Pl. LIV).

Ces restes appartiennent à un homme dont l'âge doit être de 50/55 ans. Les sutures du crâne étaient presque entièrement fermées, mais le bon état de conservation des dents et d'autres détails ne permettent pas de définir autrement l'âge du décès. Le squelette de cet individu, dont la stature est estimée suivant la méthode Trotter-Gleser à 170 cm, ne présente aucun trait exceptionnel en dehors de l'état de l'acétabule gauche et de celui du fémur gauche.

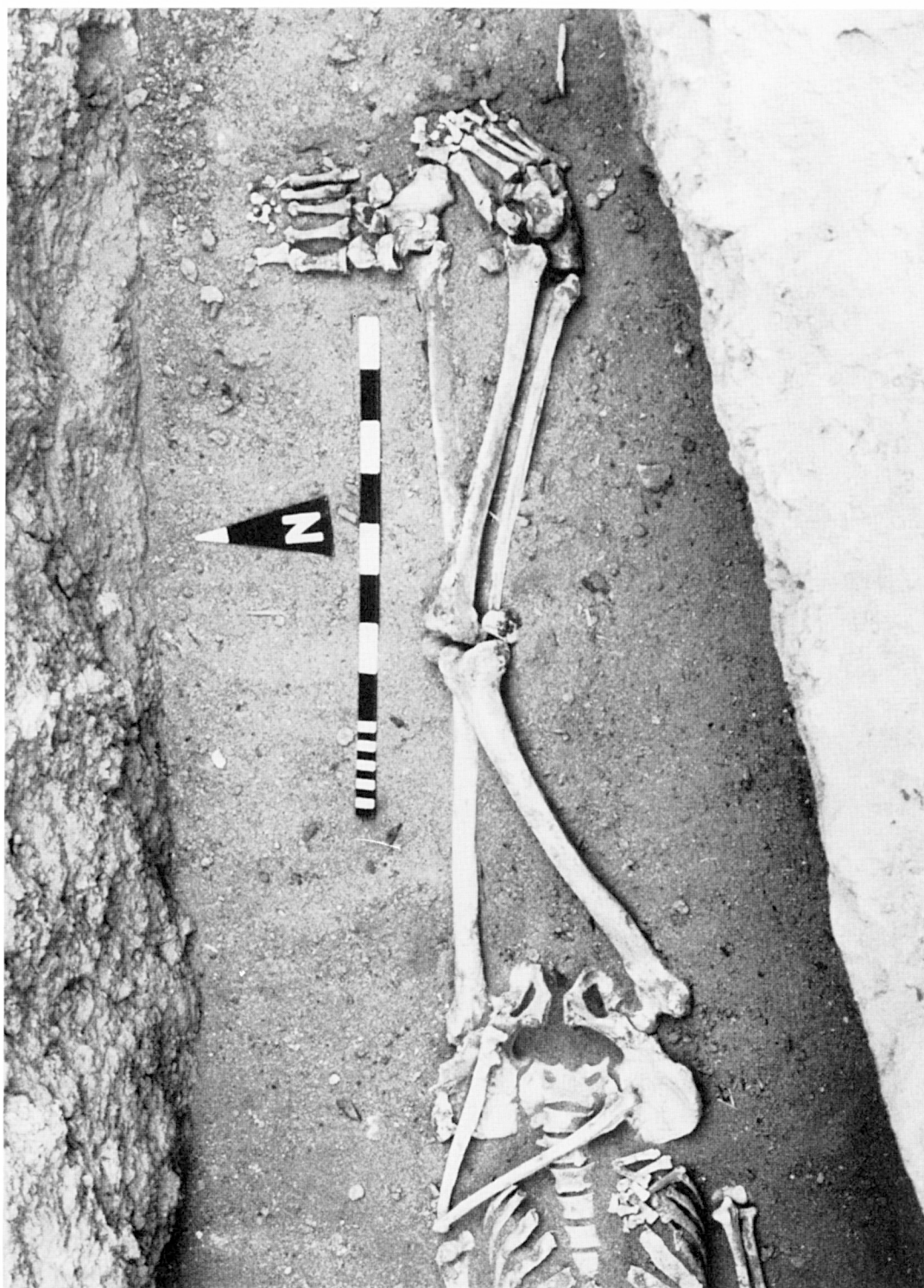
CHANGEMENTS PATHOLOGIQUES. L'articulation gauche de la hanche, l'acétabule, est plate avec des rebords extérieurs déformés et évasés. L'intérieur est inégal, partiellement spongieux et on y distingue, complètement soudée et entourée de tissu osseux, la tête du fémur gauche avec un col très net dont la surface de fracture est lissée. Les autres parties du bassin, avec les hypertrophies caractéristiques pour le sexe et l'âge de l'individu, sont dépourvues de changements notoires.

Donc, le fémur gauche, plus court que le droit (*gauche* : long. max. 446 cm, nat. 442 cm; *droit* : long. max. 455 cm, nat. 450 cm), est dépourvu de tête et de col. On remarque même que la base du col à l'extrémité supérieure du fémur, en général large, est ici usée et lissée par suite du frottement avec la tête et le col soudés à l'intérieur de l'acétabule. Par contre, les deux trochanters ont conservé leurs forme et proportions, comme les trochanters du fémur droit (Pl. LV, A-B).

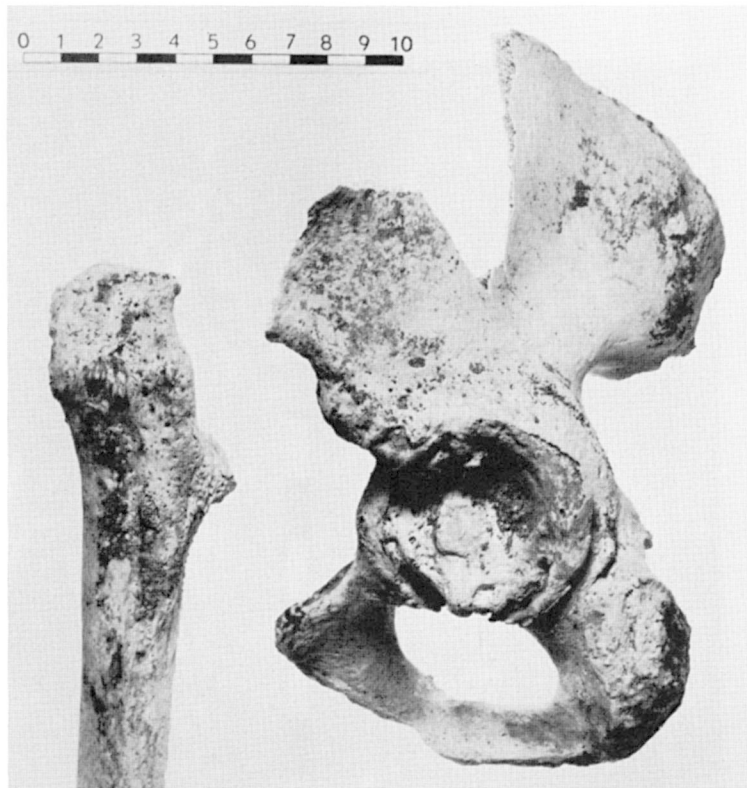
Sur ce squelette on a aussi observé des changements pathologiques plus courants comme une forte déviation à droite de la cloison nasale, le vomer, avec une hypertrophie du cornet. On voit aussi des restes de caries dans les molaires, un début de synostose des clavicules avec le sternum, des hypertrophies ondulées du corps des vertèbres lombaires, un ergot osseux sur le calcanée droit et d'autres changements mineurs. Tout ceci étant sans lien avec la fracture du fémur gauche.

CONCLUSIONS. La fracture décrite dut se produire plusieurs dizaines d'années avant le décès de l'individu; elle causa un phénomène naturel de suture puis des changements osseux dans l'articulation de la hanche gauche. Comme le membre inférieur gauche ne fut pas immobilisé, il y eut formation d'une articulation artificielle et une usure progressive de la base du col du fémur. Cette articulation artificielle permettait probablement l'usage du membre gauche pour le soutien et même, avec appui sur la jambe droite, pour la marche. Mais la jambe gauche ne pouvait être ni stabilisée, ni en position normale. C'est là l'explication de la position déviée du pied au moment de l'ensevelissement.

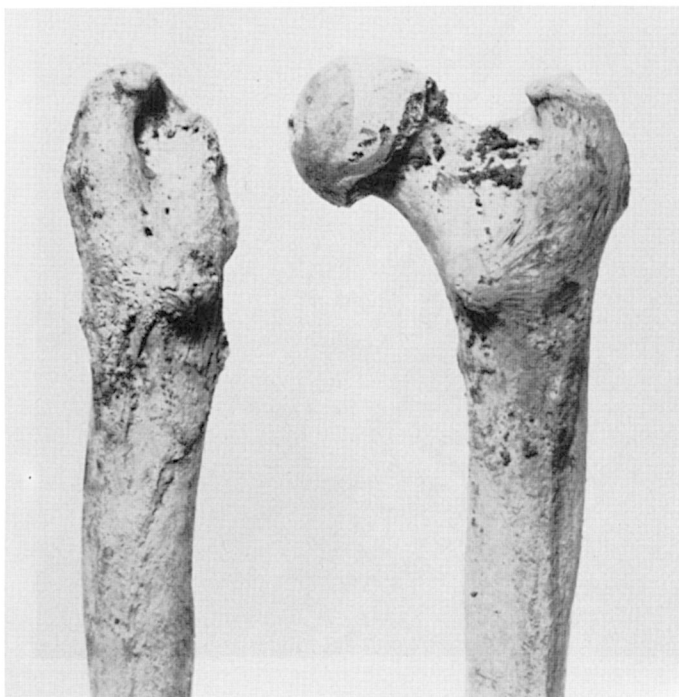
Pour terminer, remarquons qu'aucun indice ne permet de penser que cette infirmité fut la cause du décès de l'individu étudié.



Avant-cour du Mastaba II. Squelette n° 46/80.



A. — Changements pathologiques.



B. — Changements pathologiques.