



# BULLETIN DE L'INSTITUT FRANÇAIS D'ARCHÉOLOGIE ORIENTALE

en ligne en ligne en ligne en ligne en ligne en ligne en ligne en ligne en ligne en ligne en ligne

BIFAO 79 (1979), p. 479-482

Tadeusz Dzierżykraj-Rogalski

Les ossements du gouverneur du mastaba V de Balat [avec 2 planches].

#### *Conditions d'utilisation*

L'utilisation du contenu de ce site est limitée à un usage personnel et non commercial. Toute autre utilisation du site et de son contenu est soumise à une autorisation préalable de l'éditeur (contact AT ifao.egnet.net). Le copyright est conservé par l'éditeur (Ifao).

#### *Conditions of Use*

You may use content in this website only for your personal, noncommercial use. Any further use of this website and its content is forbidden, unless you have obtained prior permission from the publisher (contact AT ifao.egnet.net). The copyright is retained by the publisher (Ifao).

#### **Dernières publications**

9782724711714	<i>La pensée et la pratique pharmacologiques d'Avicenne</i>	Sylvie Ayari
9782724711899	<i>BCAI 40</i>	
9782724711288	<i>Karnak-Nord XI</i>	Colin Hope
9782724711622	<i>BIFAO 126</i>	
9782724711059	<i>Les Inscriptions de visiteurs dans les Tombes thébaines</i>	Chloé Ragazzoli
9782724711455	<i>Les émotions dans l'Égypte Ancienne</i>	Rania Y. Merzeban (éd.), Marie-Lys Arnette (éd.), Dimitri Laboury, Cédric Larcher
9782724711639	<i>AnIsl 60</i>	
9782724711448	<i>Athribis XI</i>	Marcus Müller (éd.)

## LES OSSEMENTS DU GOUVERNEUR DU MASTABA V DE BALAT

Tadeusz DZIERŻYKRAY-ROGALSKI

Sous les restes du sarcophage se trouvaient des ossements incomplets et très mal conservés, par suite de la pression des couches de terre et de débris au-dessus de la sépulture. Ce fut la cause de la destruction du sarcophage ainsi que du squelette qu'il renfermait.

On peut aussi supposer que ces ossements subirent l'action de l'eau, pénétrant parfois jusqu'aux plus bas recoins de la chambre funéraire.

### OS DE LA TÊTE (OSSA CAPITIS)

Ils sont de teinte brune, par endroit foncée, avec des taches irrégulières grises et noires. Les os de la voûte crânienne ont une surface extérieure écaillée et sont fragiles. La face intérieure est blanc jaunâtre avec des taches noires.

Tous les os sont incomplets et abîmés. Il est resté un fragment de la partie inférieure gauche de l'os frontal [os frontale] avec une portion brisée du rebord orbital [margo supraorbitalis] où on aperçoit le départ de l'arcade sourcilière gauche [arcus superciliaris]. On voit bien l'excroissance zygomatique gauche de l'os frontal [processus zygomaticus ossis frontalis], massive. La ligne temporale [linea temporalis] montant de ce point est renflée, sur le rebord inférieur elle débute par une crête excroissante aiguë. Il est resté aussi un fragment supérieur de l'orbite gauche.

A partir de douze morceaux, il fut possible de reconstituer une bonne partie de l'os pariétal [os parietale] droit et une petite portion du gauche. Sur ce fragment, on distingue la bosse pariétale droite [tuber parietale].

Les os de l'occiput sont directement liés [ou en morceaux épars], la partie droite de l'écaille de l'os occipital [squama ossis occipitalis] sur lequel, au niveau de la ligne supérieure de la nuque [linea nuchae superior], passe un rebord osseux s'élargissant en une protubérance occipitale externe [protuberantia occipitalis]

externa] nette et large. Ce fragment est brisé au niveau du plan de la nuque [planum nuchae], bien modelé et massif. Il est resté des morceaux épars de la base de l'os occipital [pars basiliaris].

Tous ces fragments du crâne sont massifs et épais. Ainsi, l'épaisseur de l'os pariétal à proximité de la protubérance pariétale est de 8 mm, sur le devant près du rebord frontal de 10 mm, à la limite des os pariétaux de 9-10 mm, dans l'angle sphénoïde [angulus sphenoidalis] de 12 mm. L'épaisseur de l'os occipital dans la partie supérieure de l'écaille [squama] est de 8 mm, au début du rebord [torus] et près de la protubérance occipitale externe d'environ 15 mm.

Sur tous les fragments des os plats du crâne, les sutures osseuses [suturæ craniales] sont entièrement fermées et invisibles. Sur la face intérieure du crâne on voit nettement les sillons artériels (sulci arteriosi) peu profonds et assez étroits.

Il est resté des fragments de la mandibule [mandibula], des parties des deux branches [ramus] dont les surfaces articulaires assez massives et les têtes brisées [caput manibulae] sont en position horizontale légèrement inclinées vers l'intérieur <sup>(1)</sup>.

Il est resté aussi un petit fragment du gauche de la base du crâne avec une fosse mandibulaire peu profonde mais large [fossa mandibularis] et le début d'une excroissance zygomatique massive de l'os temporal [processus zygomaticus ossis temporalis].

Parmi les os du crâne furent trouvées 17 dents éparses en un état de conservation varié et 3 fragments de racines dentaires. Ce sont de grandes dents massives, sans traces de carie ou d'atrophies pathologiques. Les incisives sont légèrement usées, les canines bien usées, les prémolaires faiblement usées et les molaires [surtout M<sub>1</sub>] bien usées. Ces dents feront l'objet d'une analyse à part.

#### OS DU TRONC [OSSA TRUNCI]

Ils sont bruns et brun foncé. Les deux premières vertèbres cervicales [pars cervicalis columnae vertebralis], soit l'atlas et l'épistropheus, sont conservées.

<sup>(1)</sup> Comme on sait, c'est un détail pouvant faciliter l'interprétation de l'appartenance raciale, cf. T. Dzierżykraj-Rogalski, « Badania nad morfologią zuchwy ludzkiej » (Recherches

sur la morphologie de la mandibule humaine), *Ann. Univ. M.C.S.* 1949, Lublin 1949, pp. 203-232 + 6 tabl.

Elles sont assez massives, leurs surfaces articulaires sont lisses, mais avec des rebords aigus, déjà élargis. Des autres vertèbres, il n'est resté que des fragments, p. ex. des épines [processus spinosi] et des corps de vertèbres [corpora] brisés. Il n'y a pas de vertèbres de la partie inférieure de la colonne vertébrale. Elles ne possèdent aucunes déformations ou changements pathologiques.

Il est aussi resté un fragment de la lamelle arrière du corps du sternum [corpus sterni].

14 fragments de côtes [le plus long a 94 mm] prouvent leur construction massive. Leur hauteur varie de 14 à 17 mm, leur épaisseur de 7 à 9 mm.

#### OS DES MEMBRES SUPÉRIEURS [OSSA MEMBRI SUPERIORIS]

Ils sont de teinte brune, gris-brun avec des taches noires. Il est resté quatre morceaux de la clavicule [clavicula] gauche (?) assez fine [épaisseur au milieu du corps 11-14 mm] et assez incurvée.

Des humérus [humeri] il n'est resté que des fragments spongieux de leurs têtes [caput humeri]. Il n'y a qu'un fragment de radius [radius], long de 83 mm, assez massif. L'articulation présente des rebords aigus, un peu élargis et friables. On doit remarquer que ce morceau porte des traces de séjour dans l'eau. Il ne fut pas possible de distinguer d'autres parties des os de l'avant-bras [ossa antibrachii] parmi les nombreux éclats d'os longs.

Il est resté des os de la main [manus] 9 fragments du métacarpe et des doigts, assez délicats. Un fragment du pouce (?) présente une surface articulaire un peu élargie.

#### OS DES MEMBRES INFÉRIEURS [OSSA MEMBRI INFERIORIS]

Ils sont de teinte gris-brun, certains jaune. On compte 6 fragments de l'os iliaque [os ilium], dont la morphologie ne présente aucun trait particulier. Les fragments d'os longs sont nombreux et sur certains on voit des traces d'action de l'eau.

Il est resté la tête du fémur droit [caput femoris] de 44 mm de diamètre. Elle montre une large ouverture [fovea capitis femoris] pour le tendon [ligamentum capitis], avec un rebord massif. La substance compacte [substantia compacta] sur la surface de la tête est mince et friable, dévoilant une substance spongieuse [substantia spongiosa] de réseau fin.

Il n'est resté que de petits fragments des autres os longs des membres inférieurs, mais on peut affirmer que leurs parois étaient épaisses et massives, en particulier pour le fémur. Les os du pied [ossa pedis] n'ont pas été retrouvés.

### CONCLUSIONS

Les ossements décrits ci-dessus appartiennent à un individu de sexe masculin, ce qui est prouvé par la structure massive de tout le squelette, surtout par les caractéristiques masculines du crâne, l'épaisseur notable de sa voûte, l'arcus superciliares net, l'importante protuberantia occipitalis externa et le planum nuchae modelé, le massif processus zygomaticus ossis frontalis et la linea temporalis en crête, le massif processus zygomaticus ossis temporalis, les grandes dents, le caractère masculin de la clavicule, l'atlas et l'épistropheus massifs, la forte construction des côtes, le radius assez massif et le fémur massif.

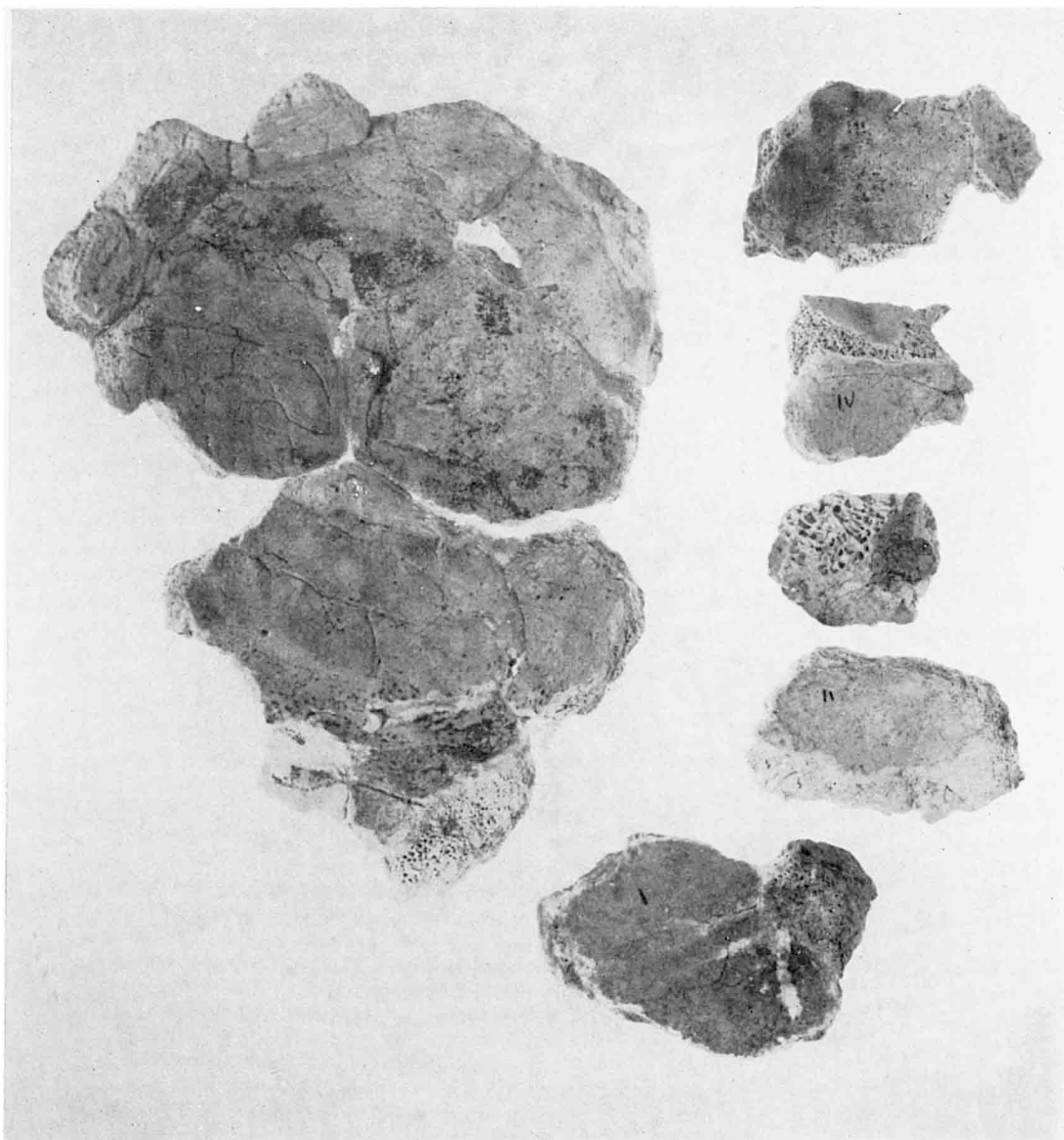
L'âge de cet individu au moment du décès pouvait être d'environ 50-55 ans, ce que prouve l'état de conservation et d'usure des dents, quoique la fermeture totale de toutes les sutures du crâne pourrait suggérer un âge plus avancé. Mais cela est contredit par les surfaces articulaires des vertèbres, peu élargies et ne trahissant aucune transformation sénile. Egaleme nt l'état de conservation des autres articulations ne permet pas de déplacer la limite d'âge donnée plus haut.

Dans le matériel osseux conservé, on n'observe aucun changement pathologique.


Il est difficile de tirer quoi que ce soit sur la variété [varietas] de l'individu décrit. Le seul indice serait la position de la surface articulaire de la tête de mandibule [caput mandibulae], ce qui suggérerait son appartenance à la variété blanche, avec une infime composante de variété noire, soit un type très répandu parmi les classes dirigeantes de l'ancienne Egypte. Mais il faut dire que les têtes de mandibules conservées étaient séparées des branches [ramus mandibulae], or ce détail n'a une valeur diagnostique qu'avec d'autres traits morphologiques du crâne. Cette interprétation pourrait encore être renforcée par l'arcus superciliares et la protuberantia occipitalis externa.

Il fut mentionné que certains os portaient des traces d'action de l'eau qui, au cours des millénaires, put s'infiltrer jusqu'aux couches les plus basses du tombeau, entraînant la destruction d'une large partie des ossements.

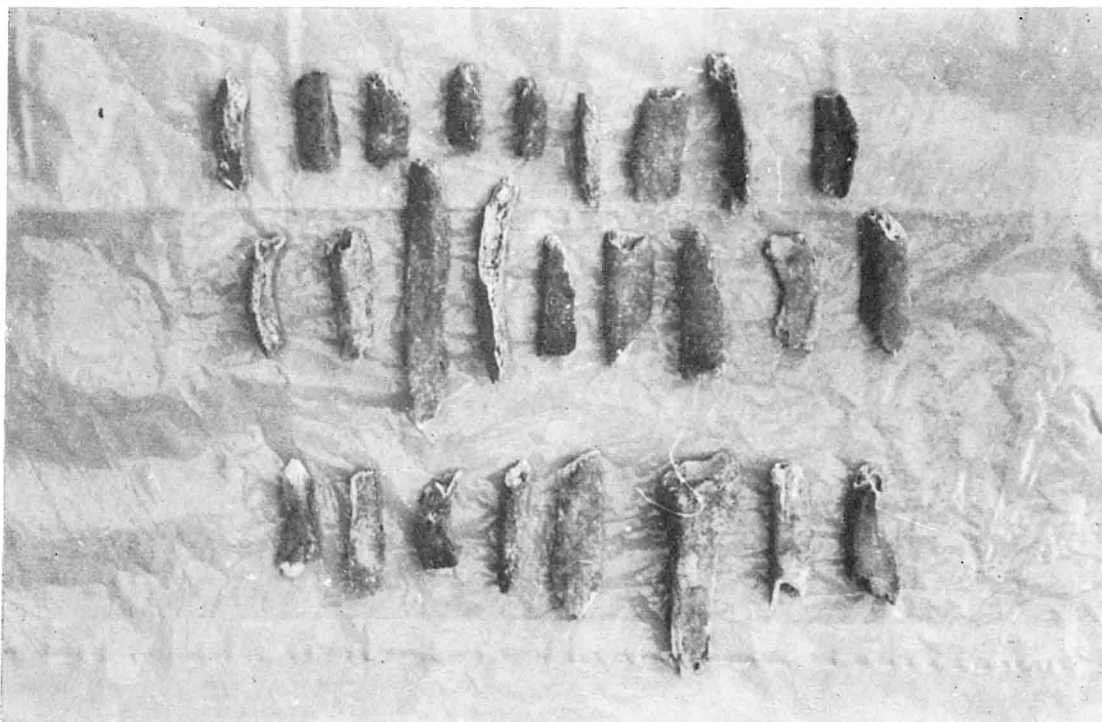
Etant donné la prédominance des os conservés du côté droit, on peut supposer que le défunt gisait sur le côté gauche.



Os de crâne du Gouverneur (cliché J.-F. Gout).



A. — Os de crâne du Gouverneur (cliché J.-Fr. Gout).



B. — Os de extrémités du Gouverneur (cliché T. Dzierżykray-Rogalski).